Contribution de l'échographie au diagnostic des cancers infracliniques du sein

Étude préliminaire

P. VIGNAL[1], D. CREMNITER[2], R. JENY[3]

Résumé

L'objectif de cette étude a été de juger la valeur de l'échographie mammaire pour le diagnostic du cancer du sein infraclinique dans une population non sélectionnée par l'examen clinique ou la mammographie.

L'étude a été prospective et a porté sur 1283 patientes, âgées de 35 à 75 ans, asymptomatiques, issues d'une consultation de gynécologie non spécialisée en sénologie. Celles-ci ont eu, en plus de la surveillance mammograhique habituelle et de l'examen clinique, une échographie mammaire systématique entre mai 92 et février 94, soit une période de 22 mois.

Dix-sept cancers, dont 11 cancers infracliniques ont été dépistés. Ce qui correspond à un taux significativement plus élevé que celui de la campagne de dépistage radiologique prise en référence (p = 0,01). Parmi les 11 cancers infracliniques 9 étaient également infraradiologiques. L'âge moyen des patientes était de 55 ans. Un cancer de l'intervalle, initialement infraéchographique et infraradiologique a été également diagnostiqué.

Ces résultats montrent la capacité de l'échographie à diagnostiquer le cancer du sein à un stade infraclinique dans une population non sélectionnée. Ils soulignent la complémentarité entre cet examen et la mammographie radiologique, puisque la majorité des cancers infracliniques dépistés étaient aussi infraradiologiques.

Mots clés
Echographie mammaire, cancer du sein.

Summary

The purpose of this study was to assess the value of sonographic mammography to diagnose infraclinical breast carcinomas in a study population unselected by prior clinical examination or radiological mammography.

This prospective study included 128 asymtomatic patients (age: 35-75), recruted in a gynecological clinic with non specialization in senology. The patients had screening annual clinical examination, and radiological mammography. All benefited also of a sonographic mammography between may 92 and february 94 (ie 22 months).

A total of 17 carcinomas, including 11 infraclinical tumors, were diagnosed. These numbers are significantly superior to those obtained in a reference mass screening campaign using radiologic mammography (p = 0.01). Out of the 11 infraclinical carcinomas, 9 tumors were also infraradiological. One interval cancer was also diagnosed.

These results show the ability of sonographic mammography to diagnose breast carcinomas at an infraclinical stage in an unbiased population. They also underline the complementarity between sonographic and radiological mammography, as most the infraclinical carcinomas diagnosed in this study were also infraradiological.

Key words
Sonographic mammography, breast carcinoma.

Introduction

L'évaluation de nouvelles techniques d'imagerie du cancer du sein doit obéir à des procédures rigoureuses. Il faut en effet éviter que ne se renouvelle l'expérience de la thermographie qui a été inutilement coûteuse. D'après Moskowitz et al. (1), une technique d'imagerie valable se doit d'être capable: 1) de détecter des tumeurs palpables; 2) de différencier les kystes des tumeurs solides; 3) de différencier les lésions malignes des lésions bénignes; 4) de détecter les microcalcifications suspectes; et 5) de détecter des cancers de moins de 1 cm. Longtemps l'échographie n'a été créditée que des 2 premières conditions (2, 3) parce que tous les tests d'évaluation auxquels il était fait référence (4-8), avaient été faits avec des matériels obsolètes, et en particulier avec des échommamographes à immersion, équipés de sondes automatisées de basse fréquence.

1. 14 avenue de Messine, 75008 Paris
2. 13 avenue de l'Opéra, 75001 Paris
3. Service de Gynécologie Obstétrique, Hôpital Esquirol, 57 rue du Maréchal Leclerc, 94410 Saint Maurice.
Correspondance: P. Vignal

Ce qui était vrai avec ces appareils automatisés ne l'est plus avec les sondes manuelles de haute fréquence en temps réel. Plusieurs publications (9-12) ont depuis montré que l'échographie satisfaisait aux critères 3 et 5. Pour ce qui est du critère 4, une étude récente (13) a montré que si l'échographie n'était pas capable de détecter directement les microcalcifications suspectes, elle peut néanmoins mettre en évidence la masse qui leur est associée dans plus de 60% des cas, les 40% restants représentent des lésions essentiellement bénignes ou préinvasives.

L'évaluation d'une nouvelle technique demande aussi une méthologie non biaisée (1). Elle doit être faite en aveugle sur le plan de l'interprétation et les patientes ne doivent pas être présélectionnées par l'examen clinique ou la mammographie.

Ces conditions sont rarement remplies dans l'évaluation de l'échographie, car celle-ci est presque toujours pratiquée au décours d'une mammographie, dont l'opérateur connaît le résultat.

L'objectif de notre étude a été d'analyser la capacité de l'échographie mammaire à détecter des cancers infracliniques dans une population non présélectionnée par la réalisation d'une mammographie radiologique l'ayant immédiatement précédée.

Matériel et méthodes

Patientes

Toutes les patientes venues en consultation de gynécologie médicale non spécialisée en sénologie auprès de l'un d'entre nous (P.V.) entre le mois de mai 1992 et le mois de février 1994, soit 22 mois, ont bénéficié d'une échographie mammaire. L'étude a inclu 1283 patientes âgées de 35 à 75 ans, de milieu socio-économique moyen ou élevé. Ce nombre de patientes était nécessaire et suffisant du point de vue statistique (voir plus loin cette section).

Les motifs de consultation ont été: surveillance d'une contraception, d'un traitement hormonal substitutif, examen gynécologique systématique, motifs sénologiques. Moins de 1% des patientes ont consulté en raison de la découverte spontanée d'une masse mammaire. Les patientes spécifiquement adressées pour une échographie mammaire ont été exclues.

Mammographies

Les mammographies ont été faites dans des cabinets de radiologie indépendants, tous équipés de mammographes modernes, et comportaient 2 ou 3 clichés selon les cas. Elles étaient faites dans le cadre de la surveillance radiologique habituelle. En général, une nouvelle mammographie était demandée si la précédente avait été faite plus de 12 ou 24 mois auparavant, selon l'âge et le risque des patientes. En cas de découverte d'une anomalie échographique, une nouvelle mammographie a été demandée si la précédente avait été faite plus de 3 mois auparavant. Dans ce cas, le radiologue n'était pas informé du résultat de l'échographie.

Les résultats des mammographies ont été classés de façon binaire. Toutes les mammographies dont le compte rendu spécifiait la nécessité d'un contrôle histologique ont été considérées *positives.* Elles ont été classées *négatives* dans le cas contraire.

Examen clinique

L'examen clinique a été réalisé comme le premier temps de l'examen, une fois le gel de contact étalé; il a été répété après l'échographie lorsque celle-ci avait repéré une anomalie. Ont été classés *palpables,* les cancers pour lesquels la clinique était évidente, ainsi que les cas où l'anomalie n'est devenue perceptible qu'une fois l'anomalie pointée par l'échographie (cancers *échopalpables*). Dans les autres cas, les cancers ont été classés infracliniques.

Échographies

Les examens ont été faits par un seul opérateur (P.V.) sur un échographe Toshiba SAL 77B pendant une première période, puis sur un échographe Toshiba SSA 250A pendant une seconde période. Ces appareils étaient tous deux équipés d'une sonde de 7,5 MHz temps réel linéaire. La patiente était en décubitus dorsal, mains derrière la nuque. La sonde était appliquée sur la surface des 2 seins, selon des coupes transversales, longitudinales et radiaires (du mammelon vers la périphérie). L'anatomie macroscopique du sein était ainsi reconstituée en 3 dimensions. Pour l'étude du mamelon et de la zone rétromamelonnaire, une poche à eau était adaptée à la sonde. La durée de l'examen a été d'environ 15 minutes.

Les critères de malignité suivants ont été retenus (9, 20): absence de forme bien définie; échogénicité presque nulle; contours flous; bords irréguliers; grand axe perpendiculaire à la peau ou faisant un axe de plus de 20° avec celle-ci; tunnel d'absorption rétrotumoral.

Les résultats ont été exprimés de façon binaire: *positif* en cas de suspicion de cancer (images *hautement suspectes* comprenant au moins 3 critères de malignité, et images *douteuses* n'en comprenant que deux), et *négatif* en l'absence de suspicion.

Évaluation cytologique des lésions

Les cytoponctions ont été faites à l'aiguille fine sous contrôle échographique. Sans être systématiques, elles ont été largement utilisées, essentiellement dans le cas d'image échographique douteuse, afin d'éliminer le diagnostic de kyste vieilli.

Examens histologiques

Une biopsie exérèse chirurgicale a été faite dans tous les cas où existait une image *positive* en échographie, quel que soit le résultat de la mammographie ou d'une éventuelle cytoponction (sauf s'il s'agissait d'un kyste). Cette attitude nous a permis d'éviter en partie, le biais méthodologique qui aurait consisté à ne pas explorer une image échographique douteuse du fait de la négativité des autres explorations. Un repérage échographique pré-opératoire par la technique du harpon a été fait pour les lésions infracliniques. Un contrôle post-opératoire par échographie a été fait pour vérifier que l'ablation du nodule avait été réellement effectuée au cours de l'intervention. Tous les diagnostics de cancer ont été affirmés par un examen histologique.

Suivi

Les patientes ont toutes été revues tous les 6 mois après cette échographie initiale. À cette occasion, un examen clinique et une nouvelle échographie ont été faits, accompagnés en cas d'indication, d'une mammographie.

Analyse statististique

Les pourcentages ont été analysés par le test du X2 (seuil de significativité, p = 0,05). Le nombre de cancers infracliniques dépistés a été comparé à celui obtenu dans le dépistage de masse de l'Hérault (14), soit 21 cancers infracliniques dépistés sur 5098 patientes examinées, pris comme référence. D'après les chiffres de cette distribution, pour observer 5 cancers infracliniques, il est nécessaire d'examiner 1219 patientes. Notre étude en comporte 1283, ce qui permet de compenser les patientes perdues de vues.

Résultats

1283 patientes ont eu une échographie (âge moyen [± DS]: 51 ± 8; extrêmes: 35 à 74). Il a été diagnostiqué un total de 17 cancers (1,32%), dont 11 cancers infracliniques (0,86%). L'âge moyen des patientes atteintes de cancer était de 53 ans pour l'ensemble des 17 cancers diagnostiqués (extrêmes: 42 - 67 ans); et de 55 ans pour les cancers infracliniques (extrêmes: 42 - 65 ans). Le taux de 0,86% de cancers infracliniques dépistés est significativement plus élevé que celui relevé dans l'étude prise en référence (0,41%, p = 0,013, voir tableau 1). Enfin, à ces cancers dépistés, il faut ajouter un faux-négatif (cancer de l'intervalle, voir plus loin).

La taille moyenne des tumeurs, mesurée par l'anatomopathologiste était de 17 mm (extrêmes: 4 - 45 mm), et 61% des tumeurs avaient une taille inférieure ou égale à 10 mm. Ce pourcentage est proche de celui des cancers infracliniques de la série (65%). Il s'agissait dans 16 cas d'adénocarcinomes polymorphes infiltrants, dont l'un était en poussée évolutive (45 mm, PEV 2/T 4d). Un envahissement ganglionnaire a été observé dans 4 cas (23%). Une des patientes avait une papillomatose intracanalaire avec une micro-invasion (4 mm). Aucun cancer in situ n'a été diagnostiqué dans cette série.

Parmi les 6 cancers palpables, 2 avaient une traduction clinique d'emblée, et 4 étaient seulement *échopalpables* (tableau 3). La mammographie était négative dans 10 des 17 cancers, dont 9 des 11 cancers infracliniques (tableaux 4 et 5, et figures 1 à 5), ce qui correspond à 82% de détection des cancers infracliniques par l'échographie seule. La mammographie était négative dans 1 des 6 cancers cliniques.

Sur l'ensemble de la série, deux cancers (12%) n'étaient pas visibles en échographie. La mammographie était également normale dans les deux cas. Dans un cas, l'examen clinique était par contre hautement suspect (cancer inflammatoire PEV 2/T 4d). Le second cas correspond à un faux négatif qui a été enregistré par le suivi. Il s'agit d'un cancer découvert 6 mois après l'échographie de dépistage. Il mesurait alors 8 mm de grand axe et 5 mm de petit axe. Il était toujours infraradiologique et infraclinique lors de sa découverte. Au total, la sensibilité et la spécificité de l'échographie sont donc respectivement de 88,9% et 97,9% (tableau 2). Il a été fait au total, 42 biopsies exérèses. Le rapport, biopsies positives sur nombre total de biopsies a été de 38%.

Pendant la période considérée, les mammographies de dépistage individuel dont ont pu bénéficier les patientes n'ont pas contribué à la découverte de cancers supplémen-

Tableau 1: Cancers infracliniques observés dans l'étude actuelle et dans le dépistage de l'Hérault (14).

	Cancer infraclinique	Pas de cancer infraclinique	Total
Étude actuelle	11	1272	1283**
Dépistage de l'Hérault	5,2849	1277,7149	1282,9998**

* Distribution théorique; la distribution observée est de 21/5098.
** X2 = 6, 206; p = 0,013

Tableau 2: Performances de l'échographie pour le dépistage des 18 cancers.

		Cancers		
		Oui	Non	Total
Échographie	Positive	16	26	42
	Négative	2	1239	1241
	Total	18	1265	1283

Sensibilité: 16/18 = 88,9% Spécificité: 1239/1265 = 97,9%
Valeur prédictive positive: 16/42 = 38,1%
Valeur prédictive négative: 1239/1241 = 99,8%

Tableau 3: Comparaison entre résultats de l'échographie et de l'examen clinique dans les 18 cancers.

		Clinique		
		Positive	Négative	Total
Échographie	Positive	5 (4)*	11 (61%)	16
	Négative	1	1	2
	Total	6 (4)*	12	18

* ( ) cancers *échopalpables*

Tableau 4: Comparaison entre les résultats de l'échographie et de la mammographie dans les 18 cancers.

		Mammographie		
		Positive	Négative	Total
Échographie	Positive	7	9 (50%)	16
	Négative	0	2	2
	Total	7	11	18

Tableau 5: Comparaison entre les résultats de la mammographie et de l'échographie dans les 12 cancers infracliniques.

		Mammographie		
		Positive	Négative	Total
Échographie	Positive	2	9 (90%)	11
	Négative	0	1	1
	Total	2	10	12



gure 1.

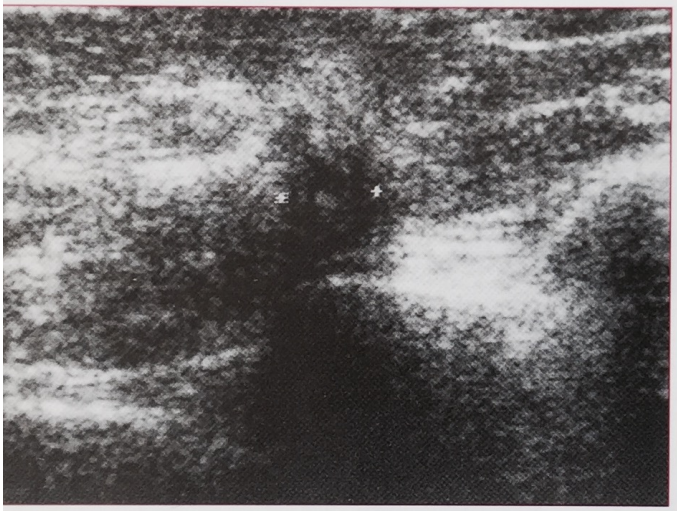

ure 2.

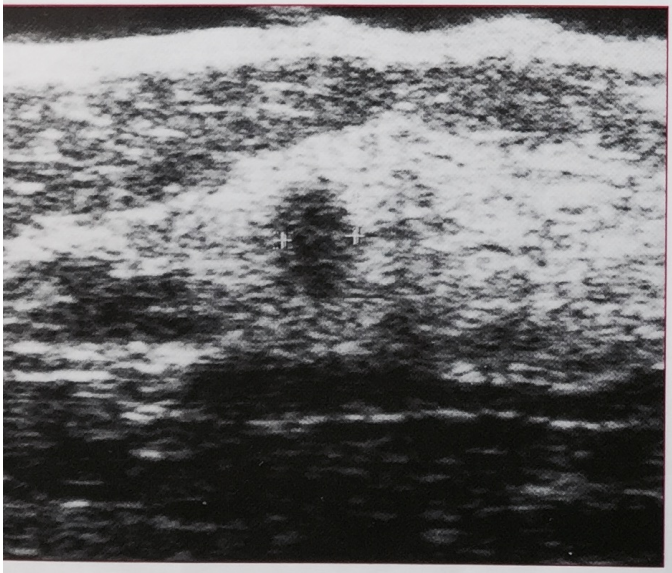

e 3.

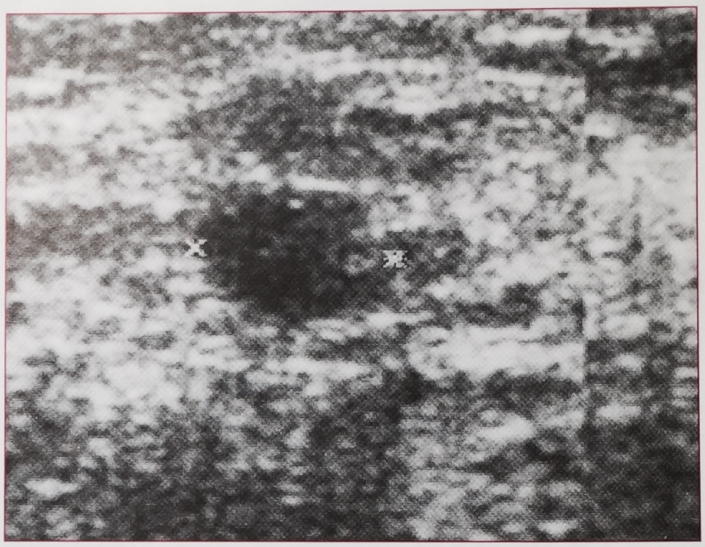

Figure 4.

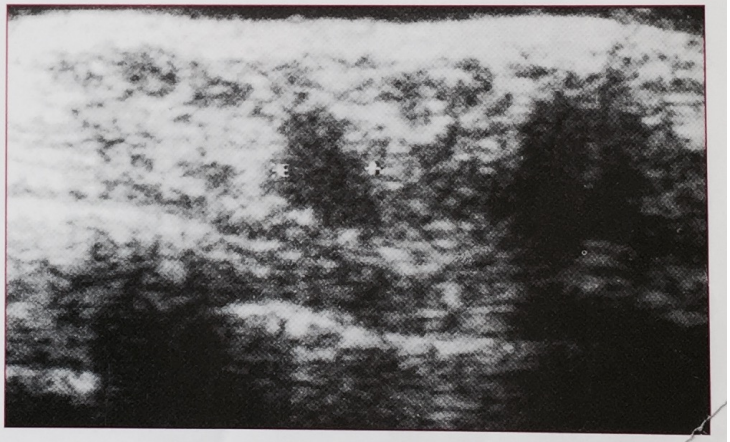

Figure 5.

Figures 1 à 5 : Images échographiques de cancers infracliniques et infraradiologiques (âge des patientes : 40 - 60 ans).

taires. Dans 5 cas, des microcalcifications isolées, non associées à une masse échographique, ont été explorées. Il s'agissait de lésions bénignes.

Trois patientes dont l'échographie était *positive* ont été perdues de vue. Enfin, 269 patientes dont l'échographie était *négative* n'ont pas été revues à la date de la rédaction de l'article (patientes soit non revues, soit perdues de vue).

Discussion

Les résultats de cette étude attestent de la capacité de l'échographie de faire le diagnostic de cancers infracliniques, chez des patientes non sélectionnées par un examen clinique ou une mammographie préalables. La méthodologie utilisée se rapprochant de celle des études de dépistage radiologique, il est possible de comparer