Imagerie de la Femme 2006;16:127-130
© Masson, Paris, 2006

Tumeur à cellule granulaire du sein : corrélation anatomo-échographique

Philippe Vignal
33, rue Nicolo, 75116 Paris.

Correspondance : P. Vignal, à l'adresse ci-dessus.
Email : philippe@vignal.org

La tumeur à cellule granulaire (TCG) est une tumeur rare, d'origine neurale, décrite pour la première fois en 1926 par Abrikossof [1]. En dépit de leur nature bénigne, les TCG dans leur localisation mammaire peuvent mimer un cancer du sein tant sur le plan de la clinique, de l'imagerie ou même de l'anatomopathologie [2]. La sémiologie échographique de ces tumeurs n'a pas fait l'objet à notre connaissance d'étude précise. Dans ce but, nous avons tenté de faire une corrélation entre l'aspect échographique et l'aspect anatomopathologique sur deux cas récents.

Matériel et méthodes

Notre étude a porté sur deux cas découverts successivement en mars et septembre 2003 chez des femmes blanches de 27 et 39 ans. Dans les deux cas, il s'agissait de masses suspectes cliniquement et radiologiquement *(fig. 1)* d'environ 1 cm, de siège sous claviculaire, l'une à gauche à cheval sur les quadrants externes et internes, l'autre à droite dans le quadrant supéro-interne.

L'échographie a été faite par le même opérateur (PV) et avec le même matériel dans les deux cas. Une sonde matricielle de 12 Mhz connectée à un appareil Logiq 7 (GE Medical Systems, Milwaukee, Wi-

Le diagnostic pré-opératoire a été obtenu pour les deux patientes par cytoponction *(fig. 2)*.

En post-opératoire une coloration par le bleu alcian a été faite dans les deux cas afin de mettre en évidence les différents composants de la matrice extracellulaire tumorale (acide hyaluronique + collagène). Les lames ont été photographiées et comparées aux images échographiques. Elles ont été examinées au microscope (grossissements 40 et 100) afin d'analyser les différents composants de cette matrice. Enfin, une échographie ex vivo a été faite dans le cas n° 1.

Résultats

Échographie

L'aspect dans les deux cas *(fig. 3, 4)* était celui d'une masse isoéchogène plus large que haute, bien circonscrite mais sans capsule dans le cas n° 1, aux contours spiculés dans le cas n° 2. Leur échostructure interne était hétérogène. Dans un fond hypoéchogène, se détachaient des échos punctiformes ou fibrillaires. Cet aspect était particulièrement net sur les échographies ex vivo *(fig. 5)* du cas n° 1.

Anatomopathologie

L'essentiel du volume de la tumeur était composé de fibres de collagène disposées en faisceaux

Entre ces fibres, s'interposaient en rouge des cellules à contenu granulaire et en blanc des globules graisseux. Il n'a pas été retrouvé de tissu mammaire au pourtour de la tumeur.

Corrélation anatomo-échographique

À l'évidence *(fig. 8)*, le fond hypoéchogène des masses était corrélé à l'abondance du stroma collagénique du fait de l'identité des formes et des contours entre les images échographiques et les images histologiques colorées par le bleu alcian. Les échos internes punctiformes ou linéaires ne pouvaient trouver leur origine que dans les interfaces graisse collagène, très échogènes du fait de leur différence d'impédance acoustique. Ces interfaces étaient clairement visibles sous forme de petits points ou de fines lignes blanches qui parsemaient la tumeur *(fig. 7)* et leur localisation correspondait globalement aux zones d'hyperéchogénicité.

Discussion

Grâce à un échographe de dernière génération et une coloration par le bleu alcian des tissus, nous avons fait une description précise de la sémiologie échographique de la tumeur à cellule granulaire. Nos

Figure 1. Mammographie : opacité aux contours irréguliers.

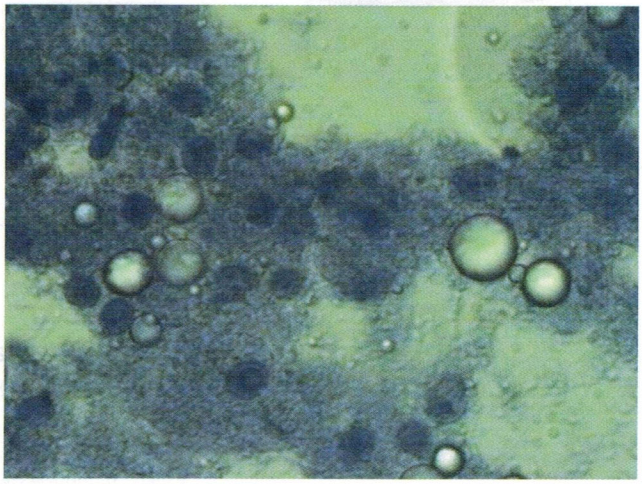

Figure 2. Cytoponction (coloration diff quick) : larges cellules épithéliales à cytoplasme mal limité et à contenu granulaire.

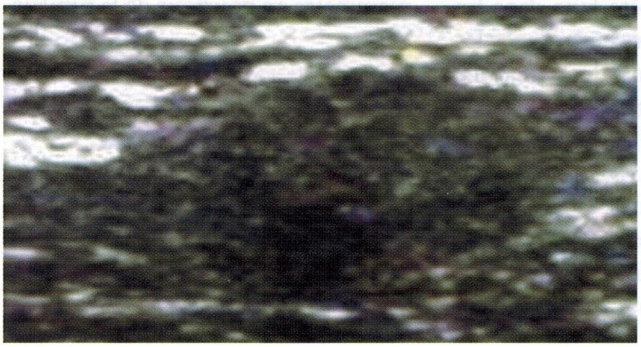

Figure 3. Cas n° 1 : échographie mode B : masse isoéchogène plus large que haute, bien circonscrite mais sans capsule.

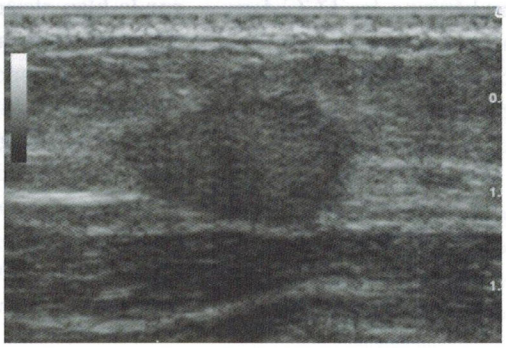

Figure 4. Cas n° 2 : échographie mode B : masse isoéchogène plus large que haute, bien circonscrite aux contours spiculés.

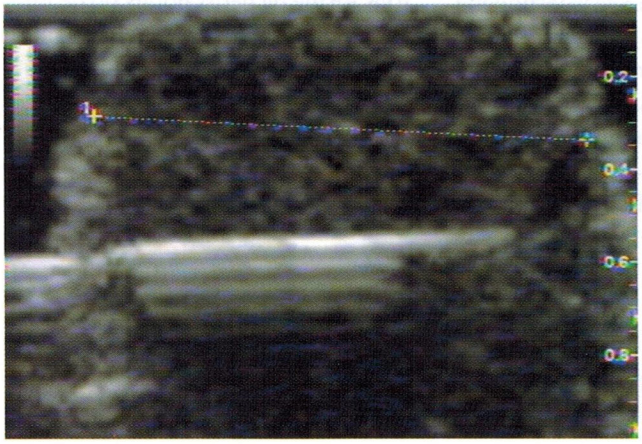

Figure 5. Cas n° 1 : échographie ex vivo du cas n° 1, aiguille au centre de la masse, aspect fibrillaire dans un fond hypoéchogène.

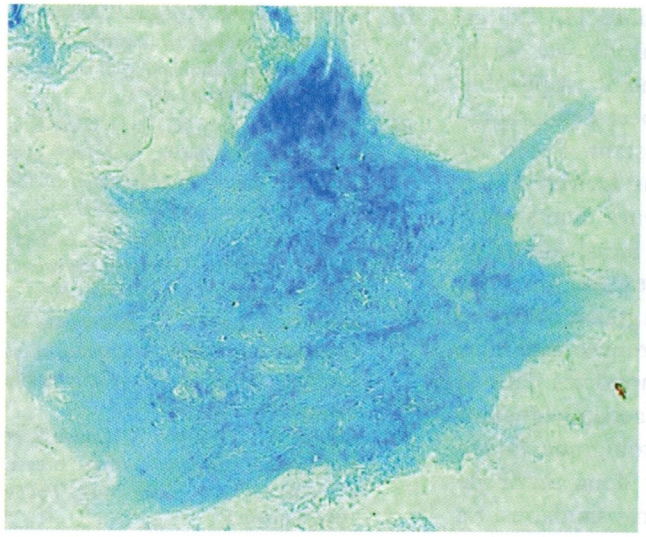

Figure 6. Aspect macroscopique cas n° 2 : coloration par le bleu alcian. L'essentiel du volume de la tumeur est fait de faisceaux de collagène (colorés en bleu).

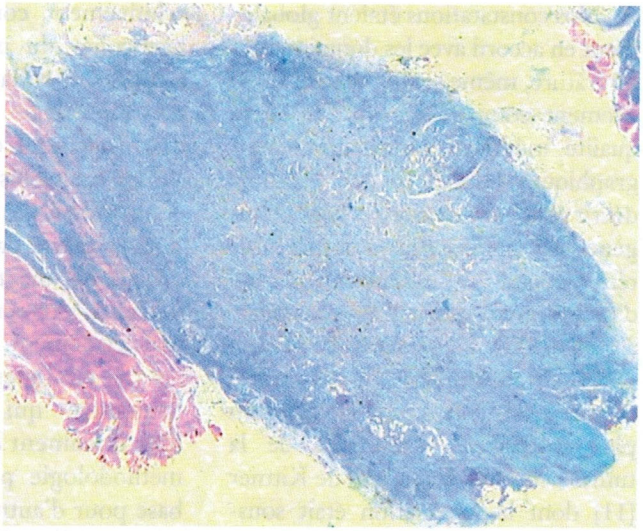

Figure 7. Aspect macroscopique cas n° 1 : coloration par le bleu alcian. Présence de cellules adipeuses, blanches, au sein des fibres de collagène colorées en bleu.

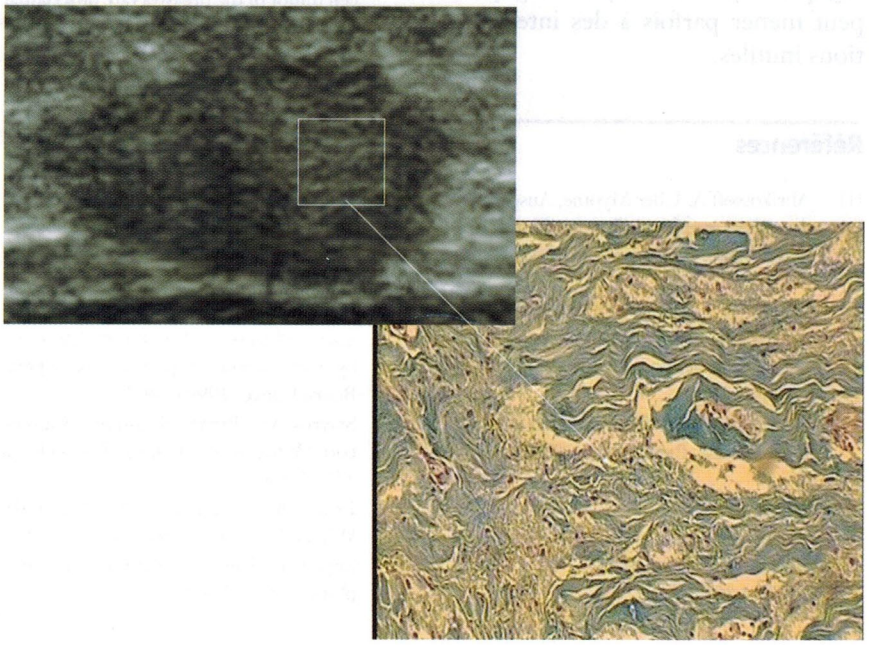

Figure 8. Corrélation anatomo-pathologique (cas n° 2) : les interfaces collagène (bleu) tissus graisseux (blanc) sont corrélées aux fines lignes hyperéchogènes.

particulier du point de vue de l'échostructure : fond hypoéchogène parsemé d'écho punctiformes ou linéaires. Nous avons montré que cet aspect pouvait s'expliquer par la présence de tissu graisseux au sein de la tumeur, générant des interfaces hyperéchogènes. La présence de graisse dans ce type de tumeur est classique car il s'agit de tumeur sous-cutanée infiltrant le tissu cellulaire sous-cutané [3]. En effet, nos deux cas ne pouvaient être classés stricto sensu dans le cadre TCG mammaires du fait de l'absence de tissu glandulaire dans le voisinage de la tumeur [3, 4]. Il s'agissait en fait de TCG du tissu cellulaire sous-cutané développées dans la partie haute de la région mammaire, dans le territoire de distribution du nerf sus-claviculaire [4]. Les TCG strictement mammaires sont encore plus rares avec de préférence une localisation sous-mammelonnaire. La sémiologie échographique était différente de celle d'un adénocarcinome car la présence de tissu graisseux au sein de la matrice collagénique est rare dans ce cas. De ce fait, l'hypoéchogénicité des cancers est en général plus marquée et plus homogène. Certains d'entre eux, très superficiels, peuvent néanmoins être en partie hyperéchogènes au début, du fait justement de l'environnement graisseux dans lequel ils se développent [5]. Enfin, l'échostructure des TCG est également différente de celle des lipomes dont l'échogénicité est plus homogène car la matrice collagénique est bien moins importante.

Nos constatations étaient globalement en accord avec les données de la littérature, même si elles étaient difficilement comparables du fait de la qualité médiocre des clichés échographiques publiés [6-14]. L'aspect décrit était celui de masses hypoéchogènes soit circonscrites, soit mal limitées arrondies ou ovalaires. Un cône d'ombre a été décrit dans seulement 3 cas [10, 11]. La présence de ce dernier pourrait être liée soit à la qualité du matériel, soit à une localisation plus strictement mammaire de la tumeur comme dans le cas de Kittner [11] dont la localisation était sous-mammelonnaire.

Des images de qualité comparable aux nôtres ont été retrouvées dans les publications de Stavros [15] et de Feder [16]. Stavros a aussi décrit un aspect fibrillaire de l'échostructure interne. Cette structure fibrillaire serait à l'origine d'un effet d'anisotropie (modification de l'échogénicité en fonction de l'angle d'incidence du faisceau ultrasonore), bien connu au niveau de l'endomètre, qui serait une particularité de ces tumeurs. Cette anisotropie serait pour Stavros l'explication du cône d'ombre postérieur décrit dans certains cas. L'image de Feder [16] montre une masse arrondie dont l'échostructure est compatible avec notre description.

Notre étude ne prétend pas être définitive compte tenu du faible nombre de cas. Cependant, l'anatomopathologie de ces tumeurs étant relativement constante [3, 15] en particulier du point de vue de la richesse en collagène, il est possible d'extrapoler un aspect échographique également constant. Parmi les 12 cas rapportés par DeMay [3], il était précisé l'existence d'un stroma fibreux dense dans 8 cas, source de difficultés diagnostiques avec un cancer. L'alternance graisse collagène était également retrouvée dans tous les cas cliniques rapportés dans la littérature qui s'accompagnaient d'un document histologique. Notre méthodologie peut donc servir de base pour d'autres cas similaires. La nécessité d'un diagnostic pré-opératoire de ces TCG est en effet essentielle car leur caractère trompeur tant sur les plans cliniques, radiologiques qu'anatomopathologiques peut mener parfois à des interventions inutiles.

Références

[1] Abrikossoff A. Über Myome, Ausgehend von der quergestreiften, willkurlichen Muskulatur. Virchows Arch Pathol Anat 1926;260:215-33.

[2] Harris JR, Lippman ME, Morrow M et al. Diseases of the breast. Lippincott Williams et Wilkins, 3rd ed: Philadelphia 2004:90.

[3] DeMay RM, Kay S. Granular cell tumor of the breast. Pathol Annu 1984;19:121-48.

[4] Lack EE, Worsham GF, Callihan MD et al. Granular cell tumor: a clinicopathologic study of 110 patients. J Surg Oncol 1980;13:301-16.

[5] Vignal P, Zemb P, Juguet-Carfatan D. Cancer du sein hyperéchogène : corrélation anatomo-radiologique. Imagerie de la femme 2005;4:243-45.

[6] Scatarige JC, Hsiu JG, de la Torre R et al. Acoustic shadowing in benign granular cell tumor (myoblastoma) of the breast. J Ultrasound Med 1987;6:545-7.

[7] Krause A, Rohde E, Blaschke A, Gerber B. Granular cell tumor of the breast. Zentralbl Gynakol 1993;115:461-5.

[8] Van Doorn-Kaivers M, Billenkamp G. Granular cell tumor misdiagnosed as scirrhous breast cancer. Geburtshilfe Frauenheilkd 1992;52:62-4.

[9] Ohnishi H, Nishihara K, Tamae K et al. Granular cell tumors of the breast: a report of two cases. Surg Today 1996;26:929-32.

[10] Tobin CE, Hendrix TM, Geyer SJ, Mendelson EB, Resnikoff LB. Breast imaging case of the day. Granular cell tumor. Radiographics 1996;16:983-5.

[11] Kittner T, Aust D, Illmer T. Granular cell tumor of the breast-a rare differential diagnosis of breast carcinoma. Rontgenpraxis 1995;48:185-6.

[12] Kim EK, Lee MK, Oh KK. Granular cell tumor of the breast. Yonsei Med J 2000;41:673-5.

[13] Okada K, Ozeki K, Isomoto I, Matsuo T et al. Granular cell tumor of the breast: a case report describing dynamic MR Mammography. Breast Cancer 1998; 5:179-82.

[14] Horiguchi J, Iino Y, Takei H et al. Granular cell tumor of the breast diagnosed by core needle biopsy: a case report. Breast Cancer 1999;6:69-71.

[15] Stavros AT. Breast ultrasound, Lippincott Williams et Wilkins. Philadelphia 2004:585-6.

[16] Feder JM, de Paredes ES, Hogge JP, Wilken JJ. Unusual breast lesions: radiologic-pathologic correlation. Radiographics 1999;19:11-26.