

gure 1.

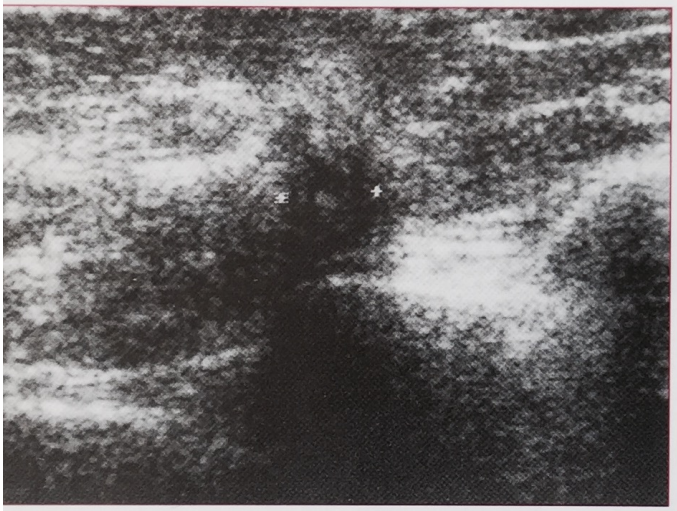

ure 2.

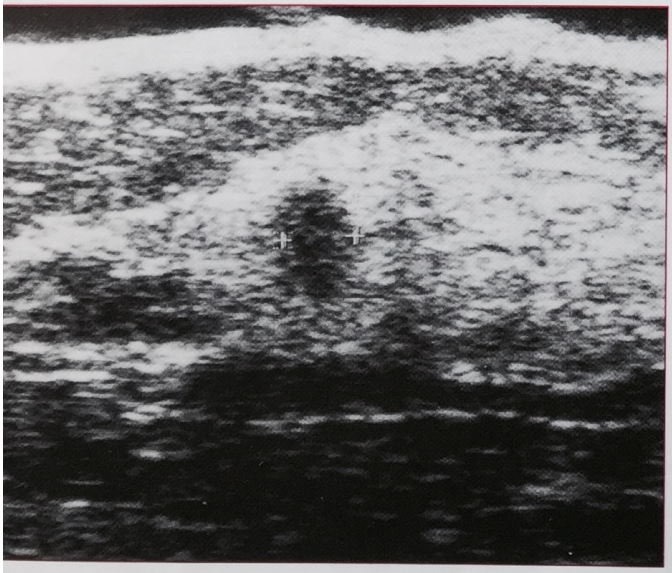

e 3.

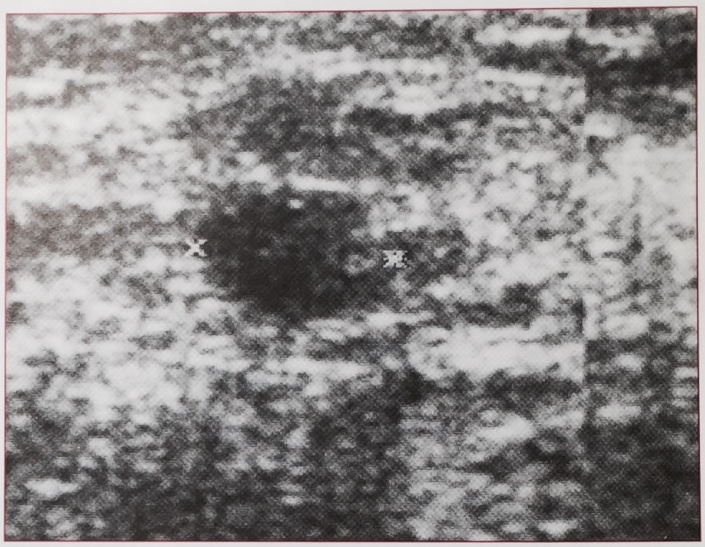

Figure 4.

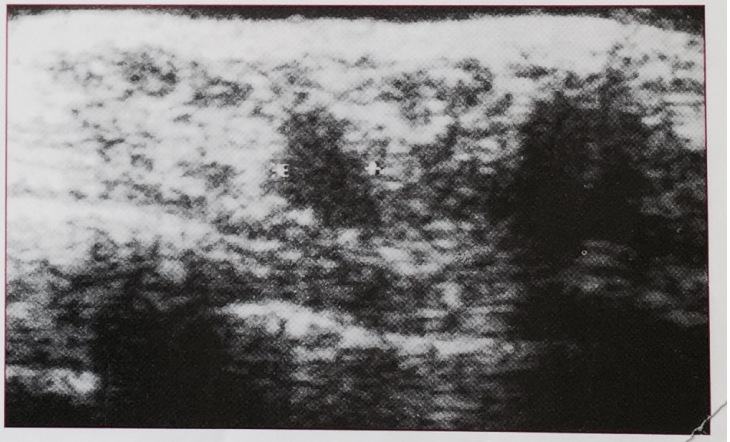

Figure 5.

Figures 1 à 5 : Images échographiques de cancers infracliniques et infraradiologiques (âge des patientes : 40 - 60 ans).

taires. Dans 5 cas, des microcalcifications isolées, non associées à une masse échographique, ont été explorées. Il s'agissait de lésions bénignes.

Trois patientes dont l'échographie était *positive* ont été perdues de vue. Enfin, 269 patientes dont l'échographie était *négative* n'ont pas été revues à la date de la rédaction de l'article (patientes soit non revues, soit perdues de vue).

Discussion

Les résultats de cette étude attestent de la capacité de l'échographie de faire le diagnostic de cancers infracliniques, chez des patientes non sélectionnées par un examen clinique ou une mammographie préalables. La méthodologie utilisée se rapprochant de celle des études de dépistage radiologique, il est possible de comparer

résultats obtenus ici avec ceux de ces dernières. Avec 11 cancers infracliniques diagnostiqués sur 1283 patientes examinées (0,86%) et 17 cancers au total (1,32%), l'échographie paraît plus performante que la mammographie, du moins si l'on considère les chiffres obtenus dans l'étude de dépistage radiologique prise en référence (14): respectivement 21 (0,41%) cancers infracliniques et 30 cancers cliniques (0,58%) ont été dépistés parmi les 5098 patientes examinées.

Ces différences de résultats entre notre étude et l'étude radiologique n'ont qu'une valeur indicative, en raison des différences de but, la première étant plus proche d'un dépistage individuel, alors que la seconde était un dépistage de masse. Mais malgré tout, il est intéressant d'en examiner les causes possibles. Les unes peuvent être dues à des différences méthodologiques:

– Les populations étudiées étaient dans les deux cas asymptomatiques, ou dans tous les cas le symptôme éventuel n'était qu'accessoirement la raison de l'acte d'imagerie. Mais dans l'étude radiologique, les patientes ont été «invitées», alors qu'elles étaient venues spontanément pour une consultation de gynécologie générale dans notre étude. Ce volontariat a pu constituer un biais de sélection.

– Les échographies ont été faites par un seul et même opérateur, dans des conditions optimales, alors que les mammographies ont été faites dans les conditions du dépistage de masse, en l'occurrence de façon automatisée, dans un camion équipé d'un mammographe, et n'ont comporté qu'une seule incidence, sans modulation individuelle.

– Il n'y a pas eu d'examen clinique dans l'étude radiologique. Mais ce biais n'a eu qu'une incidence mineure dans la mesure où, sur les 6 cancers palpables de notre série, 2 seulement étaient palpables d'emblée, les 4 autres ayant été classés *échopalpables.* Cinq sur 6 étaient par ailleurs visibles en mammographie.

Mais certaines différences peuvent être attribuées aux différences de performance de l'imagerie elle-même. La variabilité du taux de détection des cancers infraradiologiques a déjà été signalée par plusieurs études. Notre étude souligne que de nombreux cancers infracliniques sont muets en mammographie. C'est le cas de 10 des 12 de ces tumeurs de notre série.

L'importance du taux de cancers infraradiologiques a déjà été signalée par plusieurs études. Gordon et al. (10), sur une série de 213 cancers, identifient 58 cancers infraradiologiques (26%). Parmi eux, 43 sont palpables, et 15 sont à la fois infracliniques et infraradiologiques. Fornage et al. (11), sur une série de 47 cancers, rapportent 7 cancers infraradiologiques. Rotten et Levaillant (20) ont fait état de 40,8% de faux négatifs de la mammographie dans une série de 125 cancers. Mais ce chiffre doit tenir compte de la spécificité de la série (biais de recrutement). Dans cette série, le nombre de cancers infracliniques n'est pas spécifié. Enfin, l'équipe du centre Alexis-Vautrin (12) a rapporté sur 67 carcinomes, 24 lésions infraradiologiques ainsi que 15 lésions (soit 22%) infracliniques et infraradiologiques.

L'incidence des formes infraradiologiques est encore accrue lorsque les séries comportent un nombre élevé de femmes jeunes.

L'utilisation large de la biopsie chirurgicale nous a permis de poser le diagnostic dans les cancers infracliniques et infraradiologiques, mais échographiquement apparents. Ceci a constitué une violation de la procédure normale d'évaluation d'un nouveau test de dépistage telle qu'elle a été précisée par Moskovitz et al. (1). Nous l'avons néanmoins fait pour des raisons pratiques et éthiques. D'un point de vue pratique, l'expérience de l'opérateur a permis de limiter le pourcentage de biopsies inutiles (38% de biopsies positives contre 42,6% dans l'étude radiologique). D'un point de vue éthique, il n'était pas acceptable, du fait de l'aspect caractéristique des images et de la rapidité d'évolution de certains cancers, d'attendre l'apparition des signes radiologiques ou cliniques.

Le cas d'une de nos patientes dépistée au début de l'étude, mais non explorée, nous a conforté dans cette position. La patiente, faussement rassurée par un examen clinique et une mammographie normaux, n'avait pas été explorée chirurgicalement, alors que l'image échographique était hautement suspecte. Elle avait été revue seulement 10 mois plus tard, avec un cancer palpable et un envahissement ganglionnaire massif (figures 6 et 7). La tumeur n'avait toujours pas de traduction radiologique.

Cette observation doit en outre faire discuter l'hypothèse que les cancers invasifs infraradiologiques auraient peut-être une évolutivité plus grande que les autres. Il est en effet acquis que la mammographie ne traduit que les réactions au processus tumoral (fibrose et calcification), alors que l'échographie visualise le tissu cancéreux directement (15). Les cancers d'évolution rapide seraient moins apparents en mammographie car la composante fibreuse ou les microcalcifications n'auraient pas eu le temps de s'installer. Si cette hypothèse se vérifiait, elle serait d'importance car ce sont ces cancers d'évolution rapide qu'il importe de dépister en priorité.

Les cancers in situ, d'évolution lente, doivent d'ailleurs être comptabilisés à part dans les études de dépistage, car ils peuvent induire un biais d'évolutivité et de sur-diagnostic (16). Notons qu'aucun cancer de ce type n'était présent dans notre étude, alors qu'ils ont représenté 22% des cancers dépistés dans l'étude radiologique du BCDDP (17).

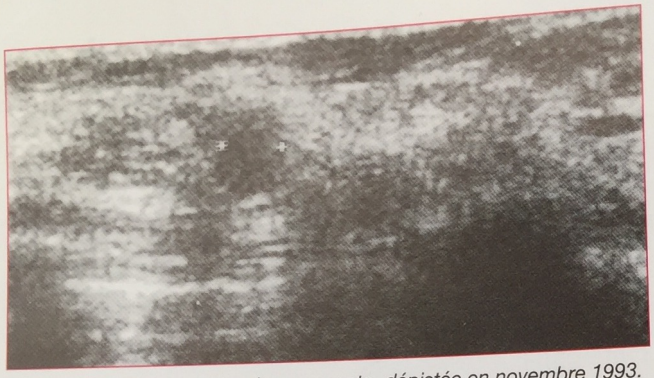

Figure 6: Image hypoéchogène suspecte, dépistée en novembre 1993.

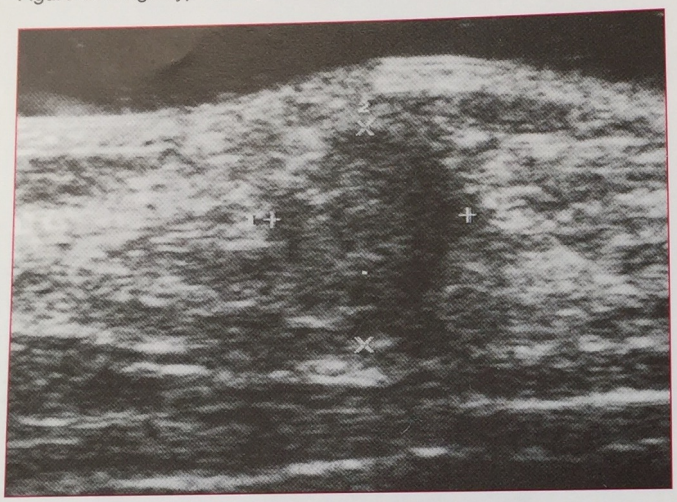

Figure 7: Aspect 10 mois plus tard. La patiente, rassurée par une mammographie négative, avait refusé les démarches diagnostiques supplémentaires.

Notons que l'utilisation de la microbiopsie automatique, dont la sensibilité est de 100% dans un travail de Rotten et al. (18) aurait pu diminuer le nombre des actes chirurgicaux inutiles.

La seule étude ayant utilisé une méthodologie identique à la nôtre est celle de Rotten et Levaillant (19), qui sur un total de 1350 patientes (dont la moyenne d'âge n'est pas précisée), ont dépisté 13 cancers. Leurs résultats étaient globalement en accord avec les nôtres. Mais leur étude ne précisait ni le nombre de patientes asymptomatiques, ni le nombre de cancers infracliniques. Par ailleurs la comparaison avec la mammographie n'a pas été faite.

Nos résultats concernant la sensibilité et la spécificité sont proches de ceux rapportés par Rotten et Levaillant (20), Leucht et al. (9). C'est aussi le cas d'autres travaux plus récents, comme ceux de Guyer et de Smallwood et al. (21, 22), avec 93%. Dans tous les cas, les investigateurs utilisaient des sondes de haute fréquence à balayage manuel. En revanche les études faites avec les anciens échomammographes automatisés, et des sondes de fréquence «normale», avaient obtenu des résultats bien inférieurs: 64% pour Kopans et al. (23), 88% pour Dempsey (24), 81% pour Croll (6) et al., et 58% pour Sickles et al. (5).

Les résultats de notre étude ont été obtenus grâce à une méthodologie non biaisée, à la qualité du matériel utilisé et à l'utilisation d'une sémiologie nouvelle bien établie aujourd'hui par les travaux de l'école de Créteil (20) mais aussi de Heildelberg (9). Il faut y ajouter, une certaine détermination et une confiance dans l'échographie, qui nous ont déterminés à explorer des images échographiques *positives* qui auraient pu être négligées du fait de la négativité de la palpation, de la mammographie et parfois même de la cytoponction.

Conclusion

Les résultats de notre étude attestent de la pertinence de l'échographie, réalisée dans de bonnes conditions techniques, en particulier en utilisant des sondes de haute fréquence, en tant que modalité d'imagerie du cancer du sein, et son aptitude au diagnostic de cancers infracliniques. Ils soulignent également les limites de la mammographie radiologique dans le diagnostic précoce de certains cancers.

Les progrès récents réalisés dans l'imagerie échographique justifient déjà de reconsidérer la place de l'échographie dans l'imagerie du cancer du sein. Ils doivent faire également envisager la mise en œuvre de larges études multicentriques destinées à mieux en définir les performances.

Références

1. Moskowitz M, Feig SA, Cole-Beuglet C, Fox SH, Habermann JD, Libshitz HL et al. Evaluation of new imaging procedures for breast cancer: proper process. Am J Roentgenol, 1983; 140: 591-594

2. Jackson VP. The role of US in breast imaging. Radiology, 1990; 177: 305-311

3. Tristant H, Benmussa M, Bokobsa J, Elbaz P. Mammographie et échographie mammaire. Techniques et indications. Éditions Techniques-Encycl. Méd. Chir. (Gynécologie), 1994; 810-G-10

4. Kimme Smith C, Bassett LW, Gold RH. High frequency breast ultrasound, hand held versus automated units: examination for palpable masses versus screening. J Ultrasound Med, 1988; 7: 77-81

5. Sickles AE, Roy Filly RA, Callen PW. Breast cancer detection with sonography and mammography: comparison using state-of-the-art equipment. Am J Roentgenol, 1983; 140: 843-845

6. Croll J, Kotevich J, Tabrett M. The diagnosis of benign disease and the exclusion of malignancy in patients with breast symptoms. Semin Ultrasound, 1982; 111: 38-50

7. Hirst C, Furnival CM, Fielding GD, Poter AJ. The detection of early breast cancer: three-year results from a diagnostic breast clinic. Med J Austral, 1987; 147: 328-330

8. Vilaro MM, Kurtz AB, Needleman L, Rifkin MD, Pennell R, Baltarowich O, Goldberg BB. Hand-held and automated sonomammography. Clinical role relative to X-Ray mammography. J Ultrasound Med, 1989; 8: 95-100

9. Leucht WL, Rabo DR, Humbert KD. Diagnostic value of different interpretative criteria in real-time sonography of the breast. Ultrasound Med Biol, 1988; 14 (Suppt 1): 59-73

. Gordon PB, Goldberg SL, Chan NHL. Solid breast lesions: diagnosis th US-guided fine-needle aspiration biopsy. Radiology, 1993; 189: 573-0

. Fornage BD, Sneige N, Farouk MJ, Andry E. Sonographic appeance and ultrasound-guided fine-needle aspiration biopsy of breast carnomas smaller than 1 cm³. Ultrasound Med, 1990; 9: 559-568

2. Netter E, Stines J, Troufleau Ph, Grentzinger C, Parache RM, Migeon C. Le rendez-vous des ultrasons. Congrès de la SFAUMB, Nancy 25-27 mai 1994

13. Leucht WJ, Leucht D, Kiesel L. Sonographic demonstration and evaluation of microcalcifications in the breast. Breast Diseases, 1992; 5: 105-123

14. Daures JP, Peray P, Bousquet J, Stoebner A, Gouze C, Lamarque JL. Dépistage de masse du cancer du sein dans l'Hérault. J Gynecol Obstet Biol Reprod, 1992; 21: 173-178

15. Michelin J. Atlas d'échographie mammaire et mammographie. Masson éditeur, Paris, 1985; p 93.

16. Allemand H. Les critères de dépistage de masse de cancers. In: Bolla Med, Dépistage du cancer par le praticien. Masson éditeur, Paris, 1993; p 13-19

17. Baker LH. Breast cancer detection demonstration project; five years summary report. Cancer. A journal for clinicians, 1982; 32: 194-225

18. Rotten D, Levaillant JM, Leridon H, Letessier A, Sandres M. Ultrasonography guided fine needle aspiration cytology and core-needle biopsy in the diagnostic of breast tumors. Eur J Obstet Gynecol Reprod Biol, 1993; 49: 175-186

19. Rotten D, Levaillant JM, Le Floch JP, Constancis E, André JM. Mass screening for breast cancer with sonomammography: a prospective study. Eur J Obstet Gynecol Reprod Biol, 1988; 28: 257-267

20. Rotten D, Levaillant JM. The value of ultrasonic examination to detect and diagnose breast carcinomas. Analysis of the results obtained en 125 tumors using radiographic and ultrasound mammography. Ultrasound Obstet Gynecol, 1992; 2: 203-215

21. Guyer PB. Direct contact B-scan sonomammography. An aid to X-ray mammography. Ultrasound Med Biol, 1988; 14 (Suppt 1): 49-52

22. Smallwood JA, Guyer P, Dewbury K, Mengatti S, Herbert A, Royle GT, Taylor I. The accuracy of ultrasound in the diagnosis of breast disease. Ann R Coll Engl, 1986; 68: 19-22

23. Kopans DB, Meyer JE, Lindfors KK. Whole-breast US imaging: four-year follow-up. Radiology, 1985; 157: 505-507

24. Dempsey PJ. The importance of resolution in the clinical application of breast sonography. Ultrasound Med Biol, 1988; 14 (Suppt 1): 43-48

25. Leucht WL. Atlas commenté d'échographie mammaire. Flammarion éditeur, Paris, 1993.

INFORMATION SIDA

Un nouveau service de SCHERING Contact GYNECOLOGIE

Réservé aux adhérents
de Schering Gynécologie Contact

A coller au dos de votre carte d'adhérent SCHERING GYNECOLOGIE CONTACT

Transmission :
Pendant la grossesse ou l'accouchement, quels sont les risques de transmission du virus de la mère à l'enfant ?

Dépistage :
Après une exposition récente à un risque de contamination, quel est le délai d'apparition des anti-corps ?

Législation :
Dans quelles circonstances le dépistage est-il obligatoirement réalisé ?

Quelques exemples de questions que vous pouvez dès à présent poser.

Un médecin spécialiste répondra dans la journée à toutes vos questions sur le SIDA.

Ce nouveau service de SCHERING GYNÉCOLOGIE CONTACT a pu être mis à votre disposition grâce à l collaboration du Professeur MOUTON et du C.I.F.A.S.S.I.H. (Centre d'Information et de Formation sur le Maladies Infectieuses et le V.I.H.).

Pour tout renseignement sur le Club Schering Gynécologie Contact, la visite médicale Schering est à votre disposition